

## TP 4 : Motricité volontaire et plasticité cérébrale

Situation initiale : Les réflexes sont le plus souvent médullaires alors que les mouvements volontaires font intervenir le cerveau. Le cerveau est doué de plasticité cérébrale.

Problème : Quelles sont les régions du cerveau qui participent au contrôle des mouvements volontaires ? Le cortex moteur présente-t-il une plasticité ? Comment évolue la plasticité cérébrale au cours de la vie d'un individu ?

Matériel : livre

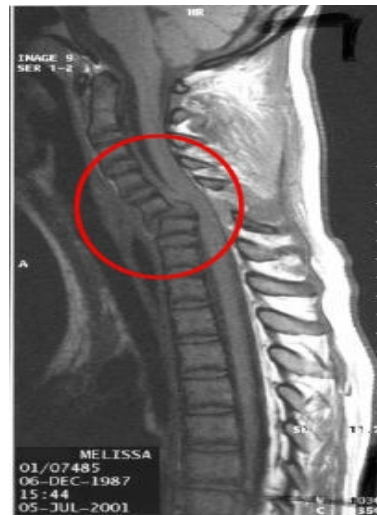*En vous appuyant sur les expériences présentées dans le dossier, rédigez un compte rendu pour montrer comment s'effectue la commande du mouvement par le cerveau et comment elle peut être modifiée.*

### Document 1 : lésion de la moelle épinière

La moelle épinière fait la largeur d'un doigt et est très fragile. Elle repose dans un canal rempli de liquide dans votre colonne vertébrale. Les lésions de la moelle épinière dites médullaires impliquent des dommages sur la moelle épinière elle-même, parfois associées à des atteintes des racines nerveuses de la section inférieure de la moelle épinière. Chaque année, au moins 7 500 européens souffrent de ce type de lésions médullaires tellement graves qu'elles entraînent des complications irréversibles.

- Une lésion haute de la moelle épinière (voir image d'IRM à droite) entraîne une paralysie totale au dessous de la lésion ainsi qu'une perte de sensibilité de la même région. Par contre, le réflexe myotatique est conservé.

- Lorsque la lésion est basse, la motricité la sensibilité mais aussi le réflexe myotatique sont perdus.



### Document 2 : exploration du fonctionnement cérébral par imagerie médicale

On cherche à localiser les aires cérébrales impliquées dans la réalisation d'un mouvement volontaire. Le logiciel eduanatomist est une banque d'images du cerveau réalisées par IRM. Il permet de visualiser les aires qui s'activent lors de la réalisation d'une tâche motrice, comme par exemple effectuer des clics de la main droite ou de la main gauche.

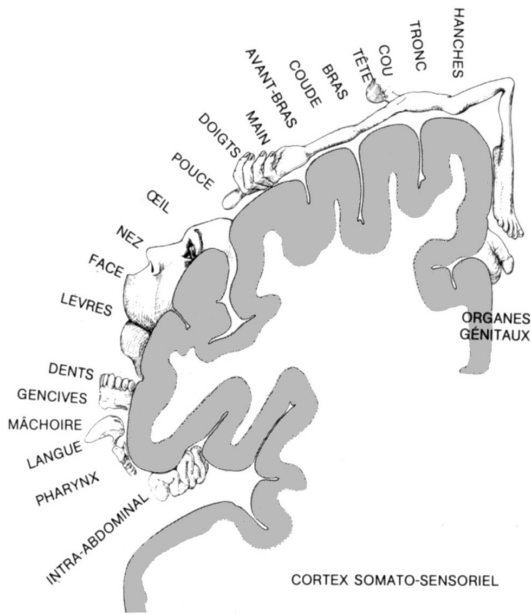
Les résultats sont présentés document 1 p 376

### Document 3 : Les aires cérébrales motrices

Deux canadiens, le neurochirurgien Wilder Graves Penfield (1891-1976) et le neurologue Herbert Henri Jasper (1906-1999), spécialisés dans le traitement chirurgical des épilepsies, profitent des trépanations pour affiner la localisation des fonctions cérébrales. Le neurochirurgien stimule, grâce à des excitations électriques, le cortex cérébral du patient qui est sous anesthésie légère. Les mouvements que le patient réalise permettent au neurochirurgien de préciser la localisation des diverses aires motrices.

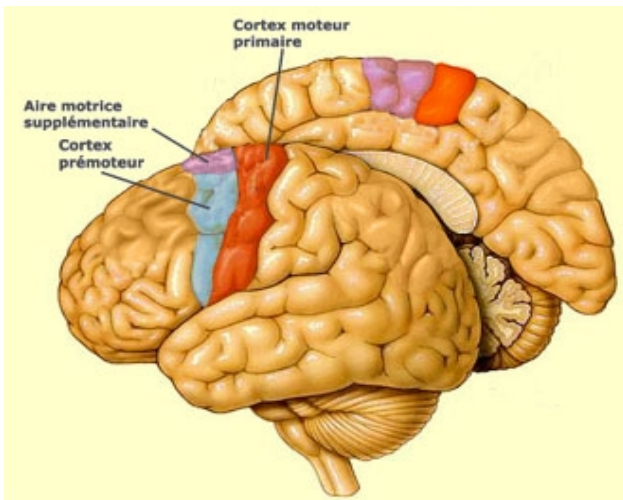
Ils peuvent ainsi déterminer les régions commandant les différents muscles et réaliser une sorte de cartographie

du cortex moteur: l'homonculus ( ou homoncule) dont voici deux représentations.

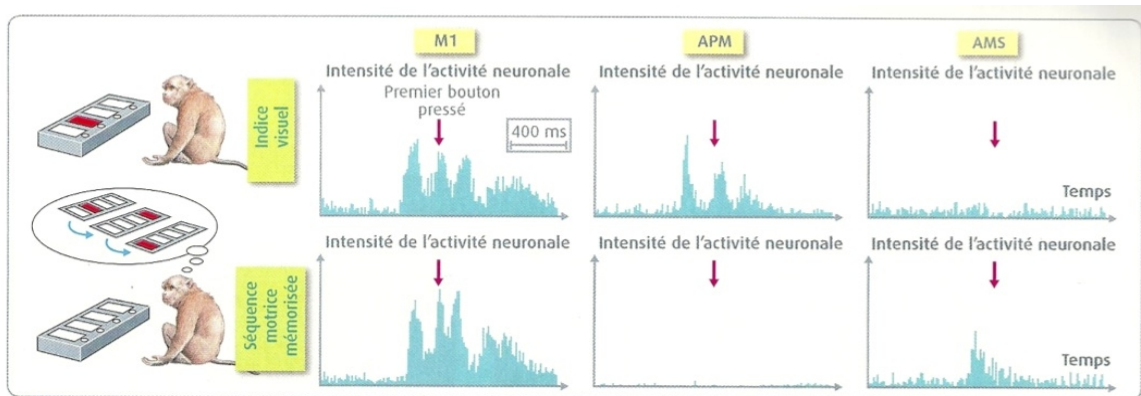


Les zones de l'aire motrice primaire contrôlent la contraction d'un muscle donné du corps.

Document 4 : D'autres aires corticales impliquées



Les différentes aires motrices



**4** Une étude du rôle de deux aires cérébrales voisines de l'aire motrice primaire. Il est demandé à des singes de presser trois boutons dans un ordre soit indiqué par des signaux lumineux (indice visuel), soit qu'ils ont précédemment mémorisé (séquence mémorisée). On étudie dans le même temps l'activité de l'aire M1, de l'aire prémotrice (APM) et de l'aire motrice supplémentaire (AMS) (voir doc. 5). Quand l'APM ou AMS sont lésées, l'animal est incapable d'effectuer certains types de mouvements volontaires. Par exemple, il ne peut pas effectuer un mouvement s'il doit choisir entre différents mouvements possibles. En revanche, s'il n'y a pas de choix à faire, le mouvement reste possible.

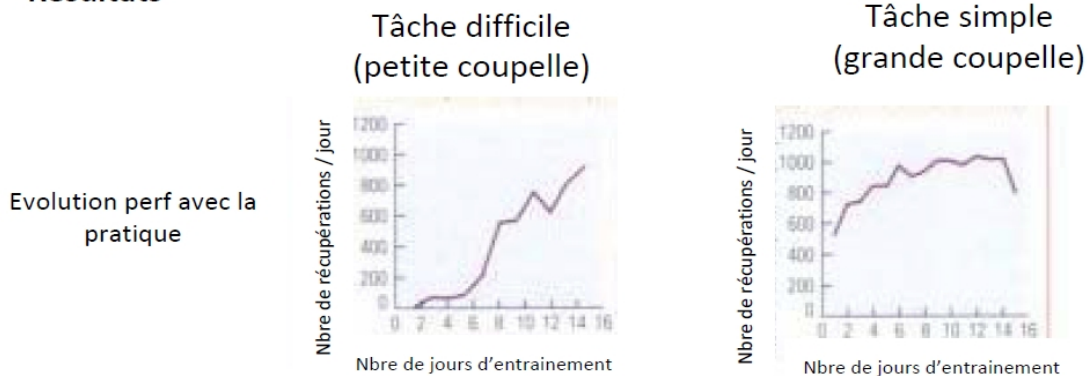
## Document 5 : Relations entre cerveaux et motoneurones

Documents 2, 3 et 5 p379




## Document 6 : Plasticité cérébrale et apprentissage

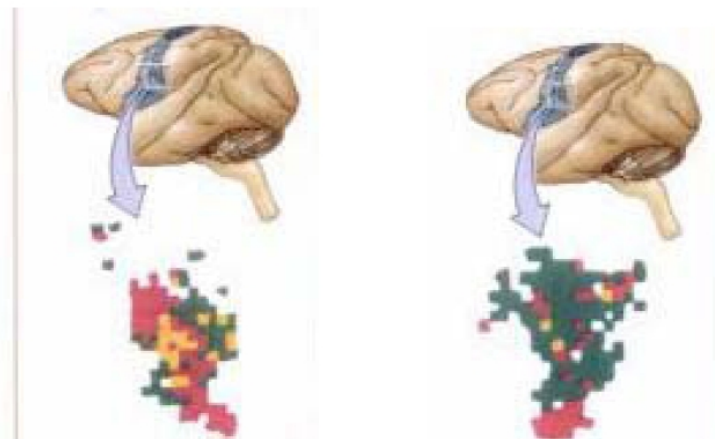
Des chercheurs se sont demandés si l'apprentissage d'une nouvelle tâche pouvait modifier l'organisation du cortex moteur. Ils ont entraîné un groupe de singes écureuils à saisir des croquettes de nourriture à l'extérieur de leur cage à barreaux, soit dans des cupules étroites, les singes ne peuvent saisir les croquettes qu'avec un ou deux doigts, soit dans des cupules larges, les singes peuvent saisir les croquettes avec l'ensemble de la main. Après 12000 récupérations de croquettes, les chercheurs ont établi les cartes motrices cérébrales. Les résultats sont représentés ci dessous :

### Résultats



Carte de représentation motrice des doigts, poignet, avant-bras

-  Doigt
-  Doigt et avant-bras
-  Doigt, poignet et avant-bras



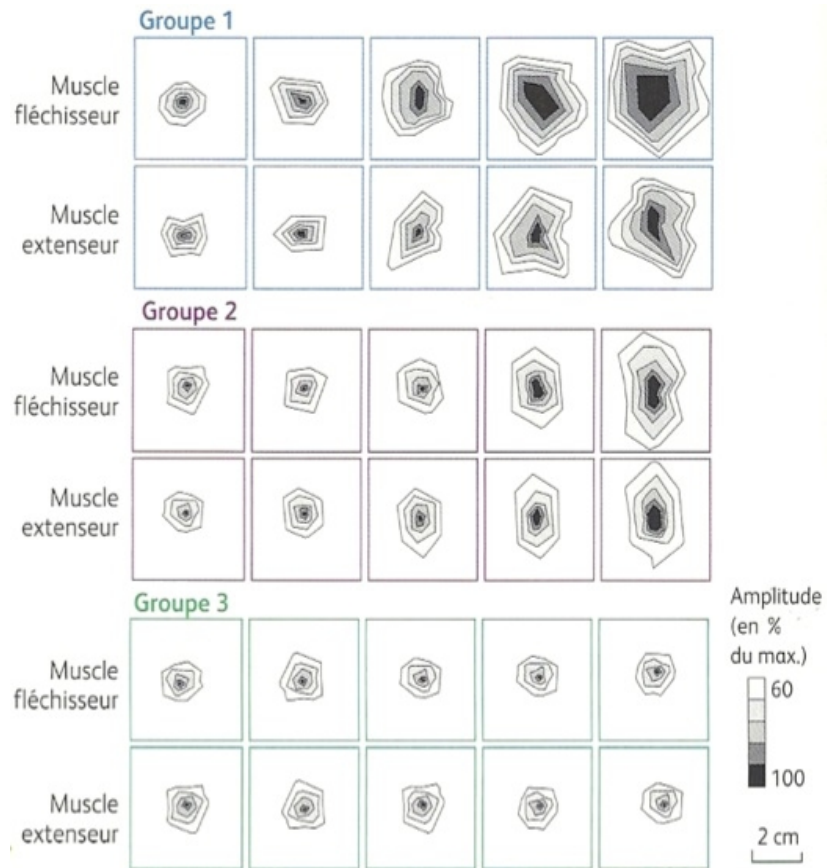
## Document 7 : Plasticité cérébrale et musique

Tous les participants sont non-musiciens. 3 groupes de 6 individus sont constitués :

- Groupe 1 : les individus jouent une séquence de huit notes à faire avec la main droite au piano avec un métronome.
- Groupe 2 : les individus jouent ce qu'ils veulent au piano mais n'ont pas le droit de jouer des séquences fixes.
- Groupe 3 : les individus ne font rien.

Protocole : Chaque jour pendant 5 cinq jours, les sujets viennent pour pratiquer (ou ne rien faire) pendant 2 heures. Tous les jours on procède à une stimulation magnétique transcranienne (TMS) qui permet de définir la cartographie des zones motrices corticales pour les muscles fléchisseurs et extenseurs du majeur.

Les résultats sont présentés ci-dessous :



Représentation corticale des muscles extenseurs et fléchisseurs de majeur pendant les 5 jours de l'expérience